Clínica Universitária de Radiologia

CHUC
CENTRO HOSPITALAR E UNIVERSITÁRIO DE COIMBRA

LESÕES MAMÁRIAS BENIGNAS MIMETIZADORAS DE MALIGNIDADE

Pedro Pissarra, Rui Alves Costa, Luís Ferreira, Yessica Costa, Maria Conceição Sanches, Manuela Gonçalo, Filipe Caseiro Alves

X Jornadas Temáticas da SPRMN

Novembro de 2017

Índice

- Introdução
- Achados Imagiológicos
  - Cicatriz radiária
  - Cicatriz cirúrgica
  - Tumor de células granulares
  - Adenose esclerosante
  - Tumor desmóide da mama
  - Citoesteatonecrose
  - Tumor miofibroblástico.
  - Hematoma
- Conclusões
- Referências

Introdução

- Embora o cancro da mama seja relativamente comum e uma causa importante de mortalidade no sexo feminino, a maioria das lesões encontradas na mama apresentam características imagiológicas típicas de lesões benignas, não havendo necessidade de estudos subsequentes.

- No entanto, são por vezes identificadas lesões mamárias que apresentam características imagiológicas suspeitas, podendo corresponder (ou não) a neoplasia da mama.

Introdução

- Algumas lesões benignas apresentam características imagiológicas que podem mimetizar malignidade, sendo importante o reconhecimento das mesmas de modo a evitar intervenções desnecessárias (nomeadamente biópsia ou mesmo cirurgia), obtendo o diagnóstico correcto causando o mínimo de morbilidade e ansiedade na doente;

- São exemplos destas lesões:

  - Cicatriz cirúrgica
  - Cicatriz radiária
  - Tumor de células granulares
  - Tumor desmóide da mama
  - Adenose esclerosante
  - Citoesteatonecrose
  - Tumor miofibroblástico.
  - Hematoma

Achados Imagiológicos

Cicatriz cirúrgica

- Corresponde a uma área de fibrose, que apresenta aspecto mamográfico suspeito, traduzindo-se por distorção da arquitetura ou por nódulo espiculado ou mal definido.

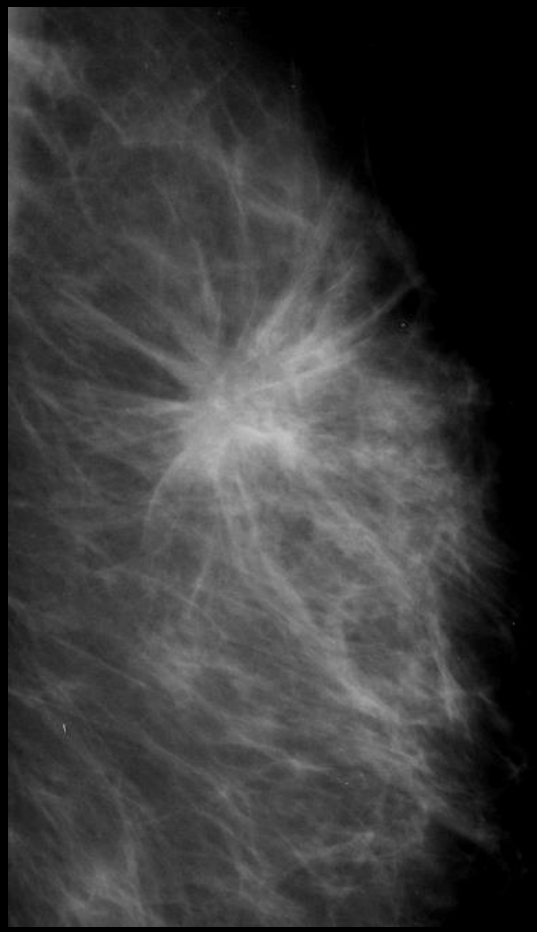

Achados Imagiológicos

Cicatriz cirúrgica

- No entanto, a existência de história de cirurgia prévia, a correlação do local da cirurgia com as alterações na mamografia e o facto da zona de fibrose apresentar diferente aspecto nas várias incidências deve levantar esta hipótese diagnóstica.

Achados Imagiológicos

Cicatriz radiária

- Processo idiopático, não relacionado com procedimentos cirúrgicos anteriores, caracterizado por hiperplasia ductal associada a esclerose;
- Lesão pré-maligna (associada a carcinoma ductal in situ e hiperplasia ductal atípica), sendo recomendada a excisão cirúrgica mesmo após exclusão de neoplasia.

Achados Imagiológicos

Cicatriz radiária

- Apresenta-se em ecografia como uma massa irregular hipoecogénica;

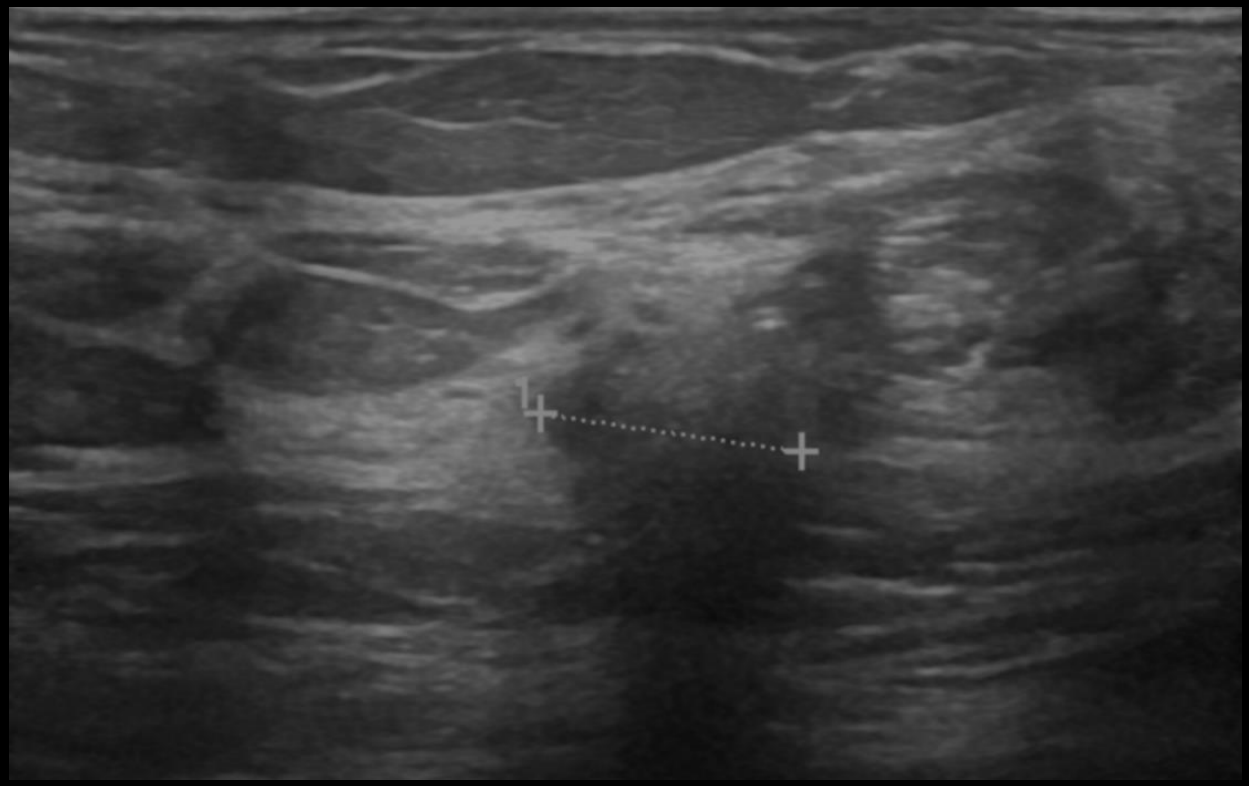

Achados Imagiológicos

Cicatriz radiária

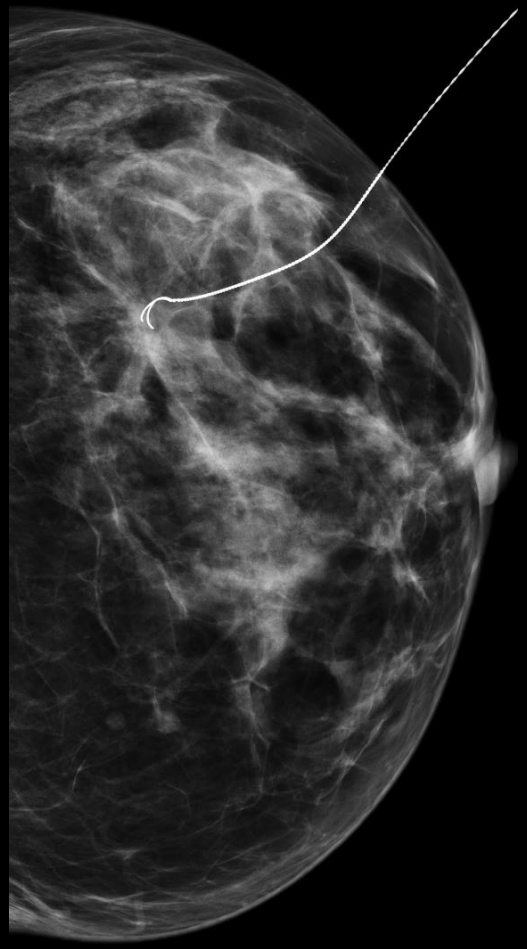

- Tem aspecto espiculado em mamografia mas apresenta características mamográficas típicas, permitindo a distinção com carcinoma:
    - Aspecto difere nas várias incidências;
    - Sem massa central, observando-se um centro radiolucente a partir do qual saem finos e longos espículos radiários – ***"black star appearance"***

Achados Imagiológicos

Tumor de células granulares

- Tumor raro, originário das células de Schwann, podendo ocorrer em qualquer parte do corpo (6% na mama, + QSI);
- Na mamografia apresenta-se como um nódulo irregular espiculado, sem calcificações.

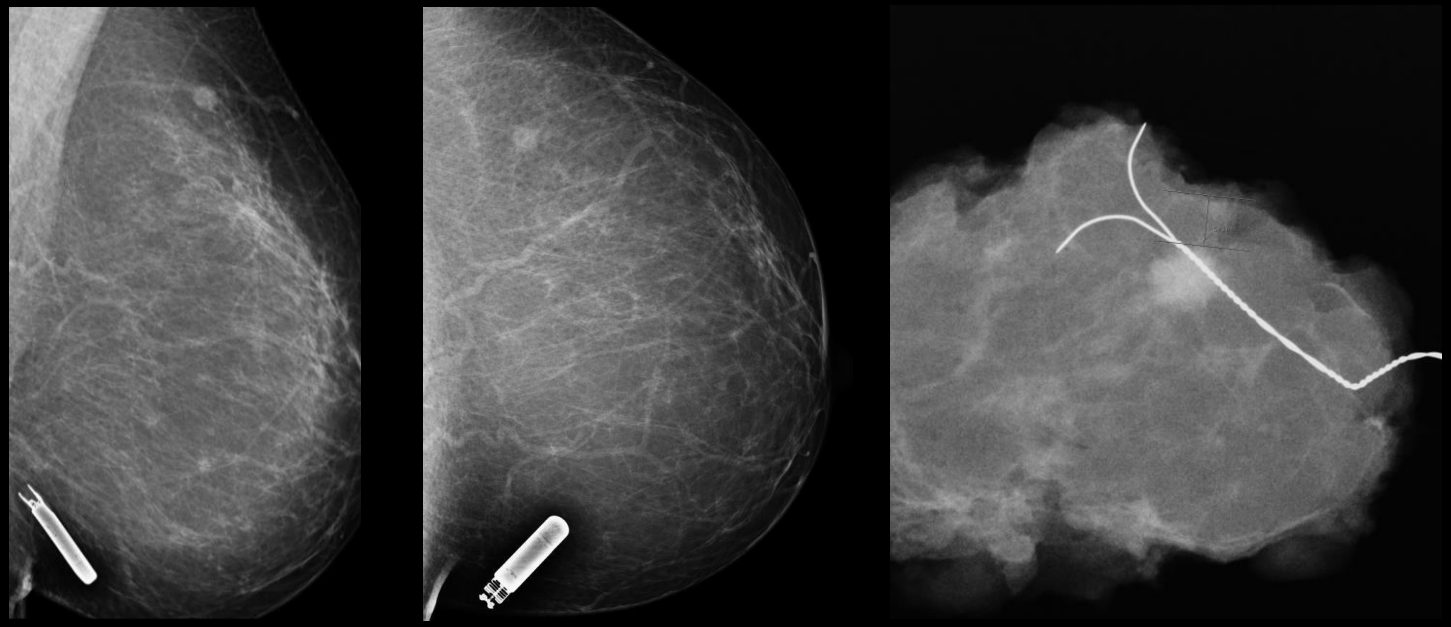

Achados Imagiológicos

Tumor de células granulares

- Pode apresentar vários aspectos ecográficos, mas tipicamente corresponde a nódulo irregular com atenuação posterior dos ecos, sem evidência de vascularização no estudo Doppler.

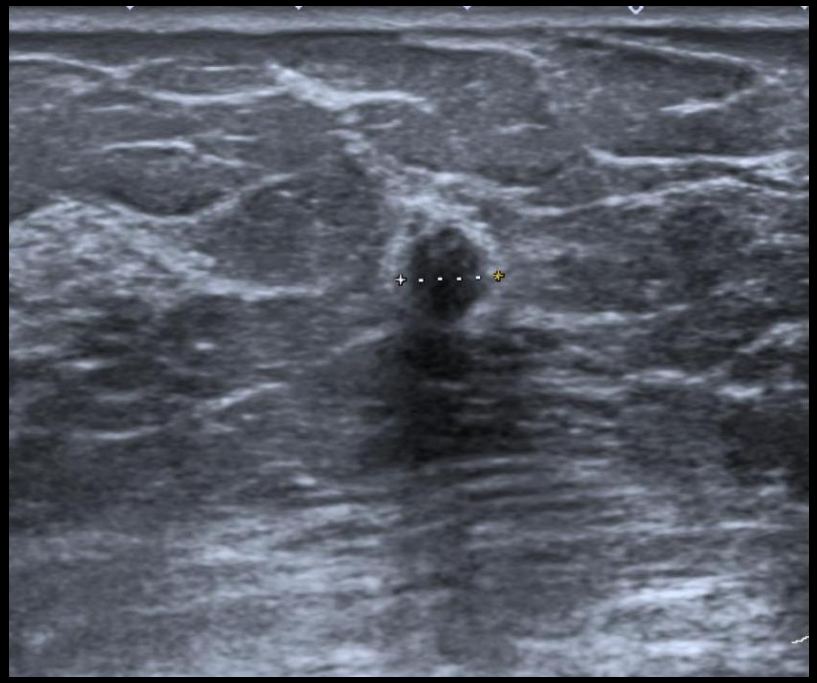

Achados Imagiológicos

Tumor desmóide da mama

- Mais comum em mulheres jovens, sem potencial maligno mas localmente invasivo.

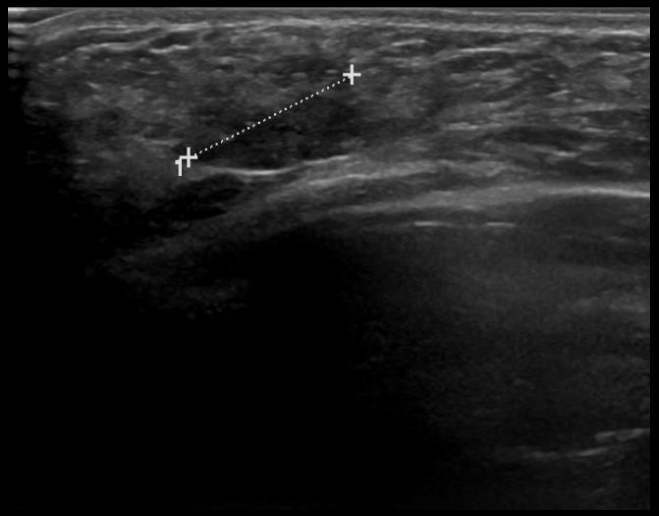

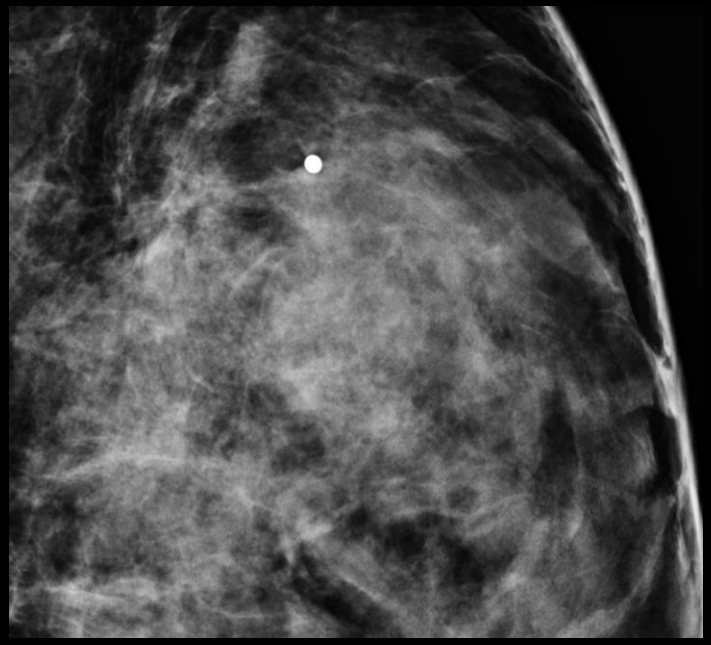

- Tumor raro, podendo desenvolver-se no tecido mamário ou ser extensão de lesão da aponevrose da parede torácica ou da cintura escapular (mais comum em localização profunda, próximo dos m. peitorais)

Achados Imagiológicos

Tumor desmóide da mama

- Apresenta características suspeitas em termos clínicos (retração cutânea e umbilicação mamilar), mamográficos e ecográficos (limites mal definidos, com evidência de vascularização interna no estudo Doppler) e no estudo por RM (realce precoce no 1º minuto), sendo o diagnóstico geralmente realizado após caracterização histológica.

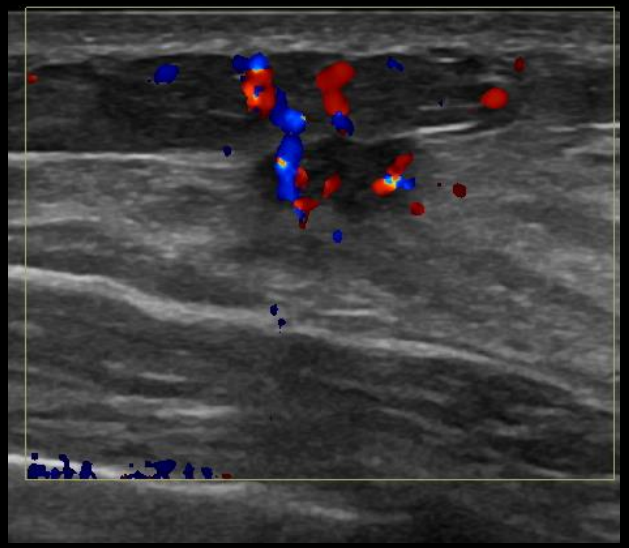

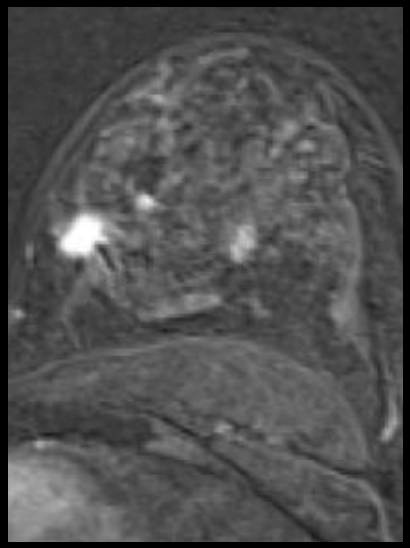

Achados Imagiológicos

Adenose esclerosante

- Doença proliferativa benigna caracterizada por aumento do número e tamanho dos componentes glandulares envolvendo os lóbulos, com distorção dos mesmos;
- Em mamografia apresenta-se como um agrupamento de calcificações amorfas e pleomórficas; por vezes apresenta-se como uma massa espiculada;

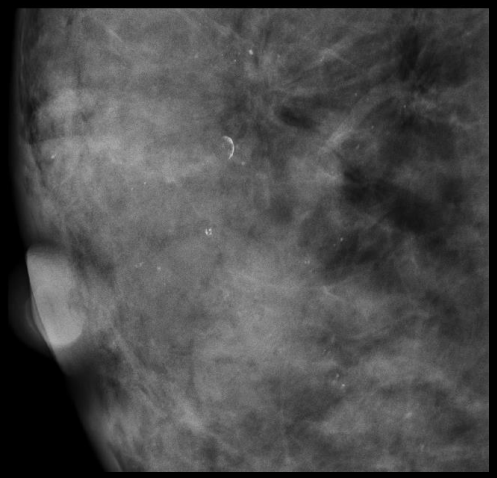
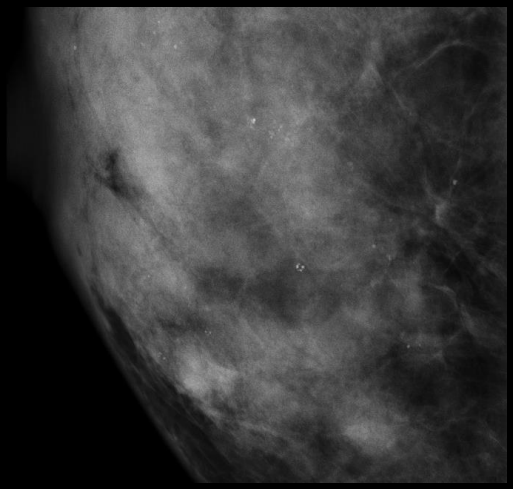
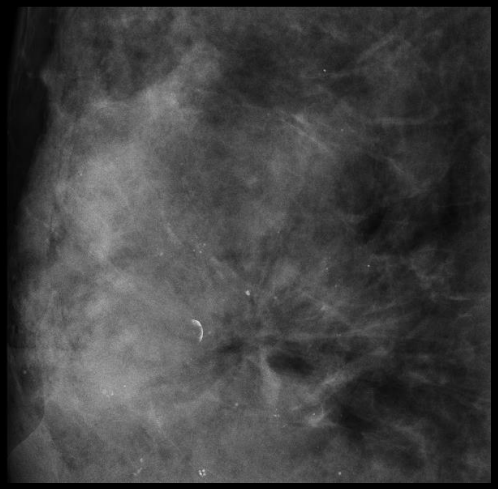

Achados Imagiológicos

Adenose esclerosante

- Em termos ecográficos corresponde geralmente a massa sólida hipoecogénica, podendo identificar-se focos hiperecogénicos (microcalcificações) e presença de vascularização no estudo Doppler.

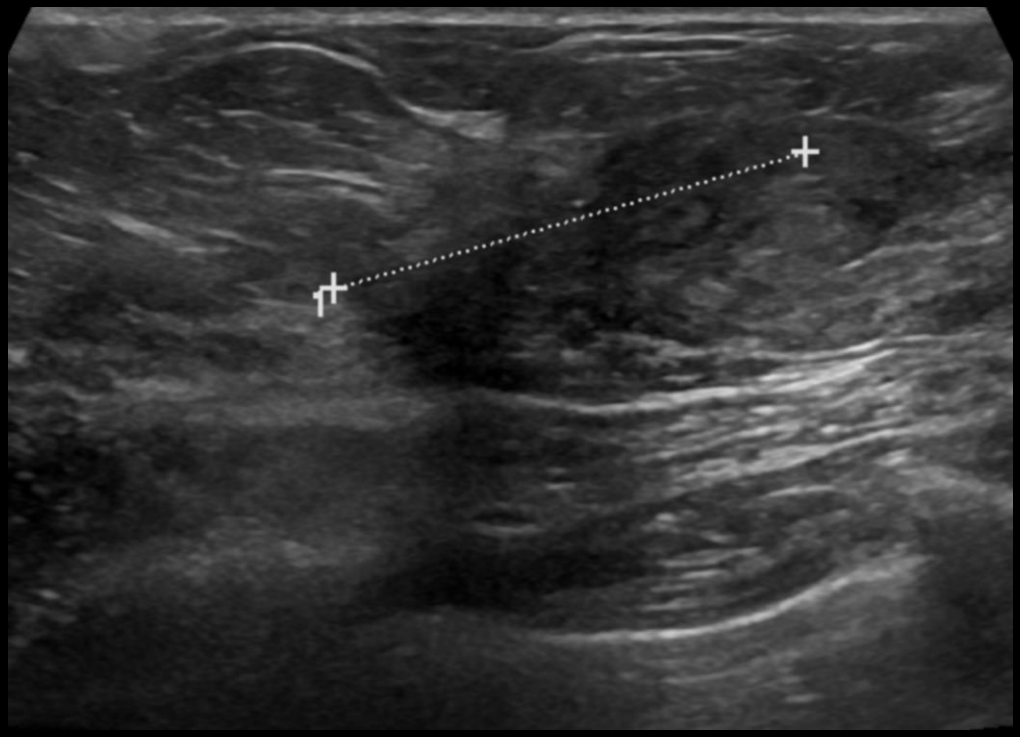

Achados Imagiológicos

Citoesteatonecrose

- Ocorre na sequência de hemorragia ou inflamação levando a destruição do tecido adiposo (com fibrose e calcificações resultantes);
- Em ecografia pode apresentar vários aspectos, desde quisto com ecos internos a nódulo sólido de aspecto suspeito;

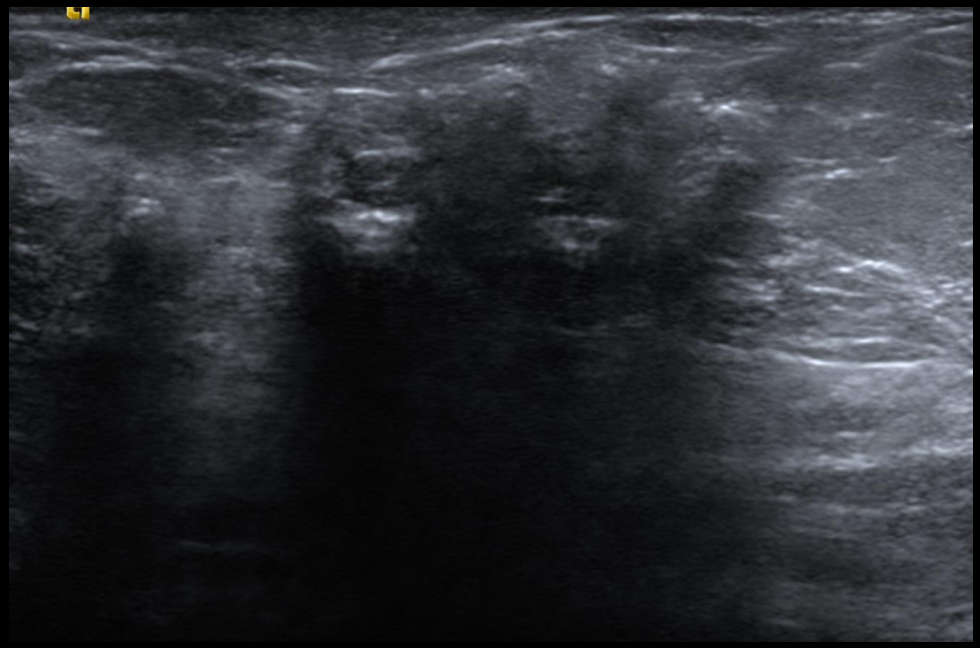

Achados Imagiológicos

Citoesteatonecrose

- Amplo especto de apresentações em mamografia mas com progressão típica para calcificações de aspecto distrófico;

- É frequentemente secundário a trauma, cirurgia ou radiação, devendo ser considerada esta hipótese na presença de algum desses antecedentes.

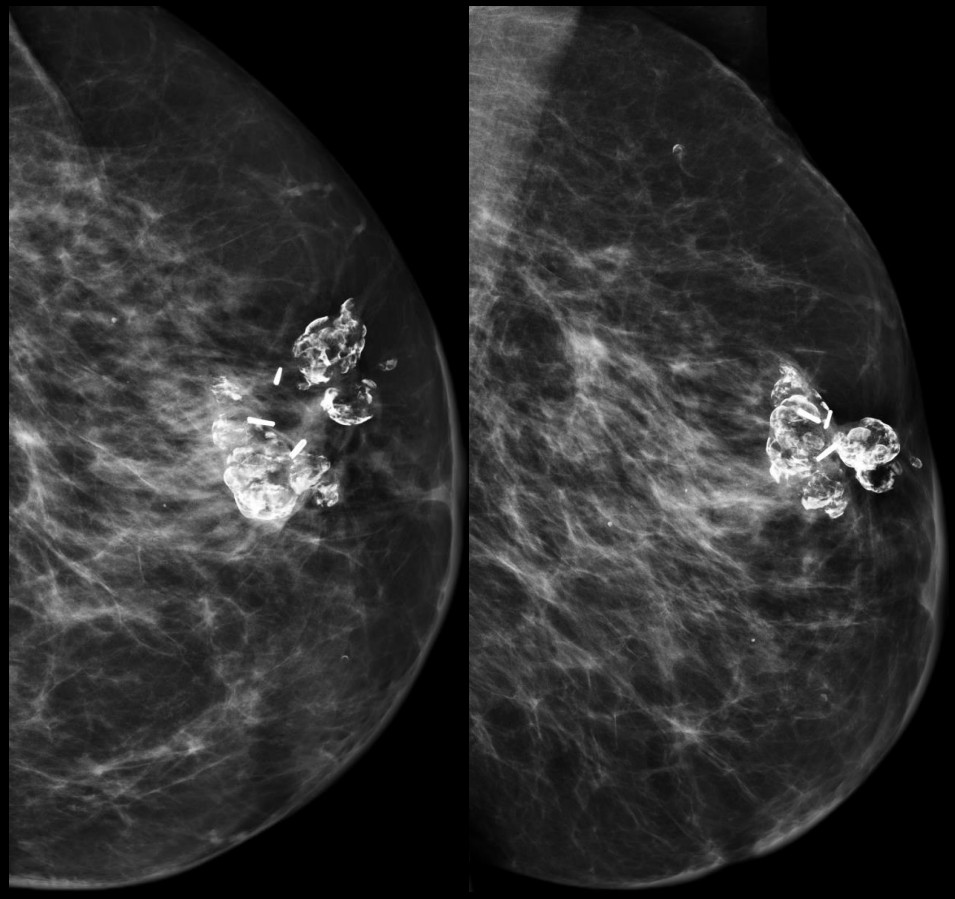

Achados Imagiológicos

Tumor miofibroblástico

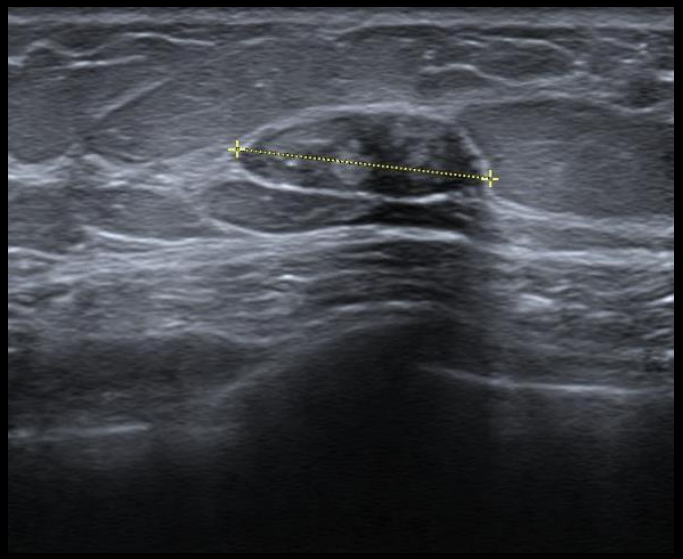

- Tumor muito raro, com comportamento agressivo e recorrência local;

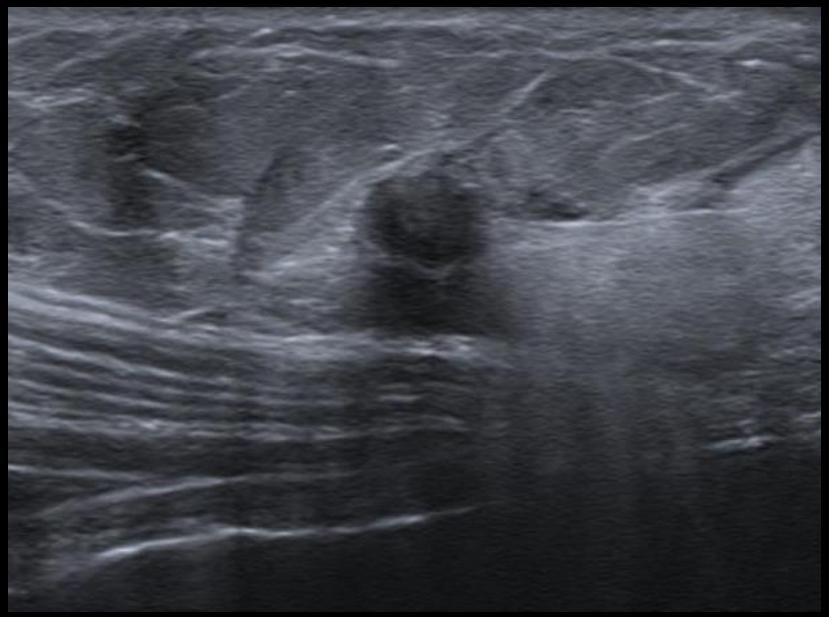

- Características suspeitas em mamografia (contornos espiculados), com várias apresentações possíveis em ecografia, sendo mais comum apresentar-se como lesão sólida hipoecogénica com bordos indistintos;

Achados Imagiológicos

Tumor miofibroblástico

Os aspectos imagiológicos são inespecíficos, havendo frequentemente necessidade de caracterização histológica.

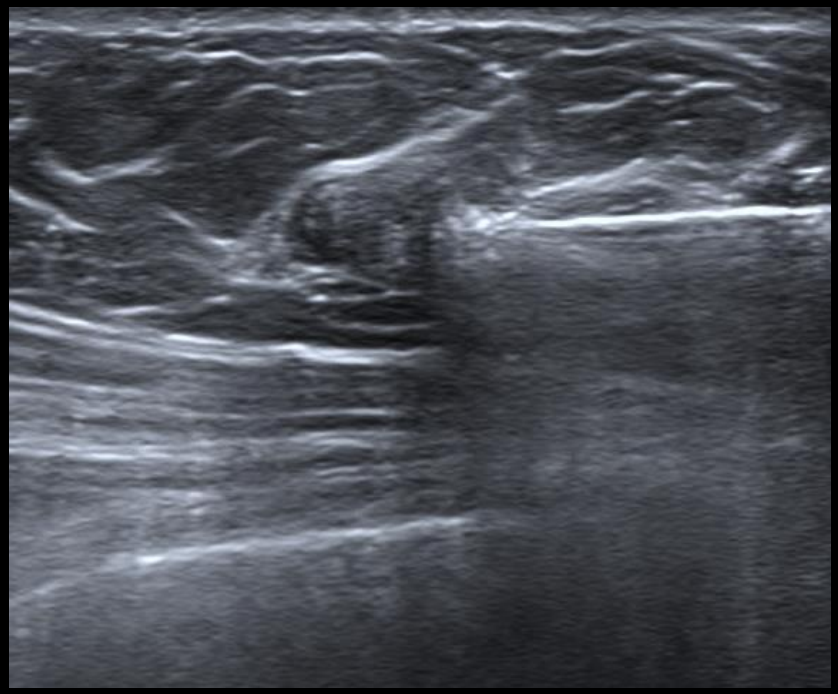

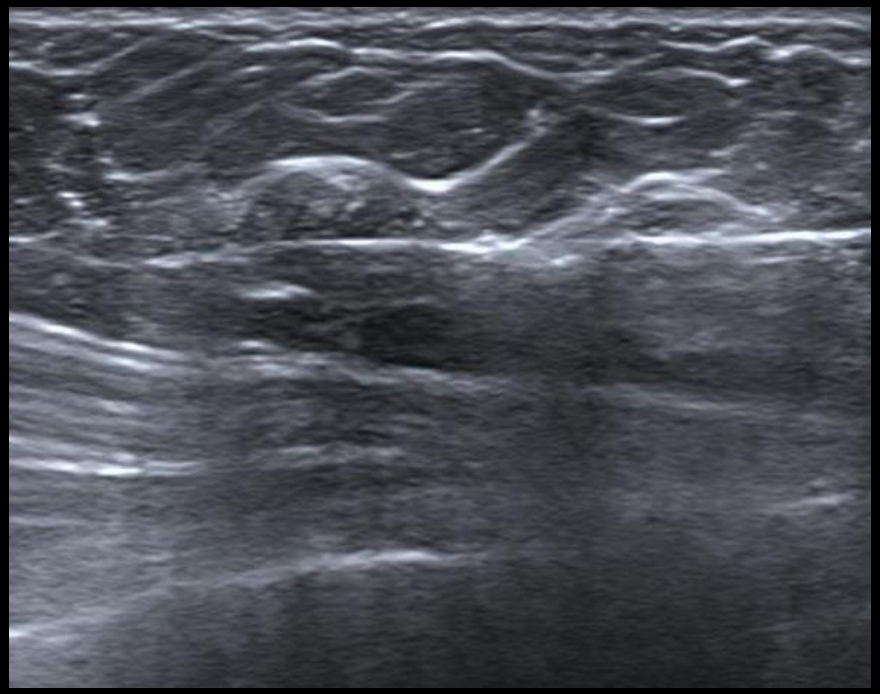

Achados Imagiológicos

Hematoma

- Geralmente resultante de trauma, mais provável em doentes sob terapia anticoagulante;
- Em ecografia apresenta-se como nódulo heterogéneo que, com o tempo, se torna numa coleção líquida com septações ou níveis liquido-liquido.

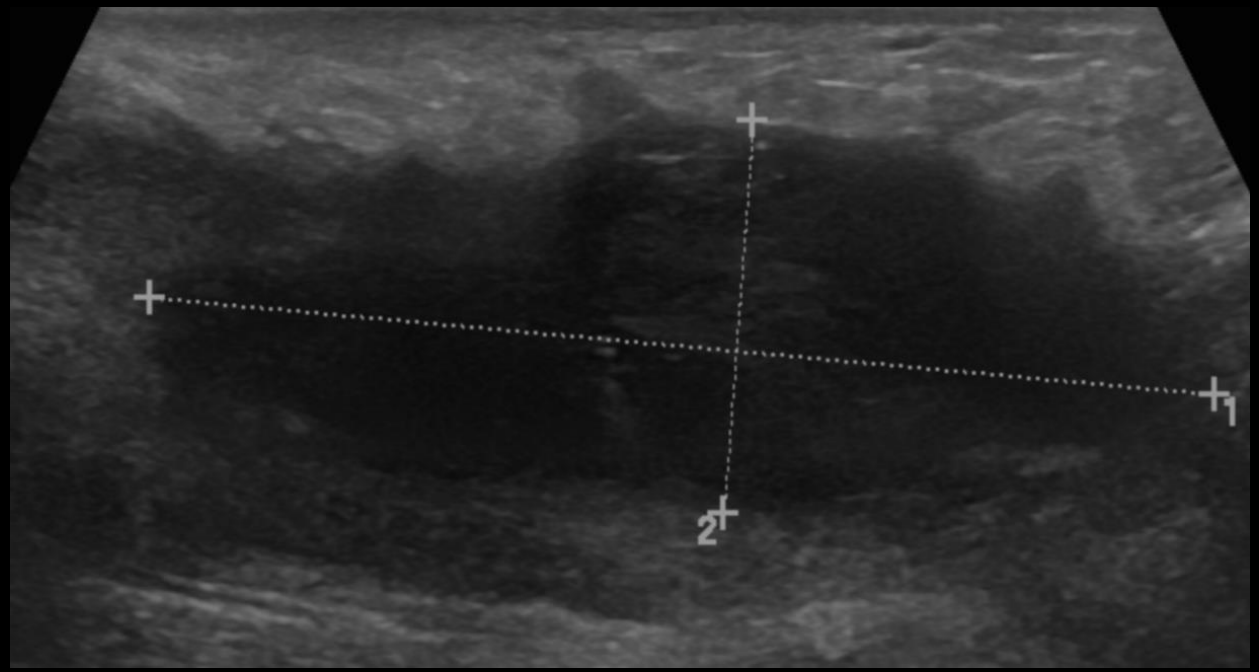

Achados Imagiológicos

Hematoma

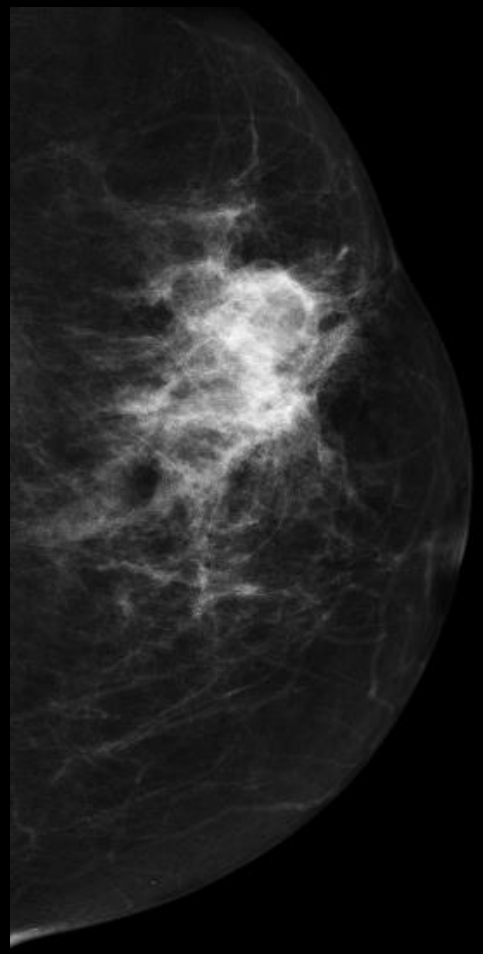

- Pode assumir aspecto suspeito em mamografia, apresentando-se como um nodulo mal definido.

- No entanto, controlo a curto prazo revela definição dos contornos e redução dimensional, que juntamente com a história de traumatismo sugerem o diagnóstico;

Conclusões

- Aquando da avaliação de lesões mamárias de características suspeitas, o radiologista deve ter presente a possibilidade de corresponder a uma lesão benigna com características imagiológicas mimetizadoras de malignidade.

- Algumas destas entidades apresentam características típicas nos diferentes estudos de imagem que, juntamente com as manifestações clínicas associadas, permitem a obtenção do diagnóstico correcto.

- Nos restantes casos que apresentam achados imagiológicos inespecíficos o estudo complementar com biópsia deverá ser sugerido.

Referências

1. Stavros T et al. Solid breast nodules: use of sonography to distinguish between benign and malignant lesions. *Radiology*. 196, 1995

2. So Hyun Cho, et all; Mimickers of Breast Malignancy on Breast Sonography; J Ultrasound Med 2013.

3. Barba, MC et all. Benign Breast Lesions that may Mimic Carcinoma in Diagnostic Imaging. RAR. Volumen 75 - Número 1 - 2011

4. Pojchamarnwiputh S, et all; Benign breast lesions mimicking carcinoma at mammography, Singapure Med J 2007;

5. Choi AK et all. Desmoid Tumor of the Chest Wall Mimicking Recurrent Breast Cancer: Multimodality Imaging Findings. Iran J Radiol. 13, 2016

Clínica Universitária de Radiologia

CHUC
CENTRO HOSPITALAR E UNIVERSITÁRIO DE COIMBRA

LESÕES MAMÁRIAS BENIGNAS MIMETIZADORAS DE MALIGNIDADE

Pedro Pissarra, Rui Alves Costa, Luís Ferreira, Yessica Costa, Maria Conceição Sanches, Manuela Gonçalo, Filipe Caseiro Alves

X Jornadas Temáticas da SPRMN

Novembro de 2017